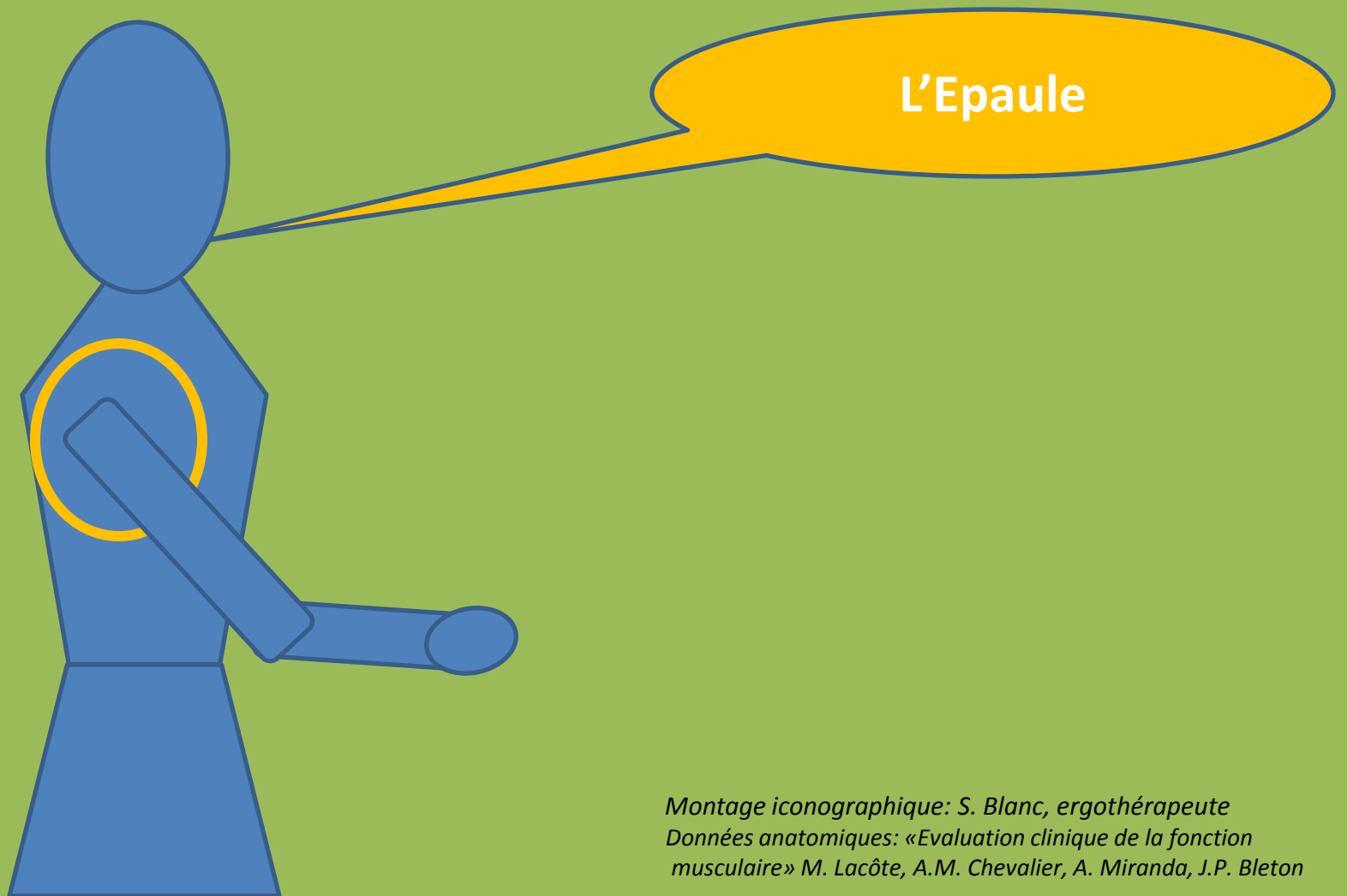
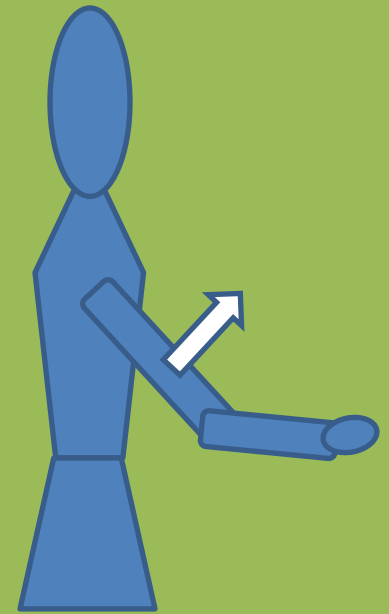
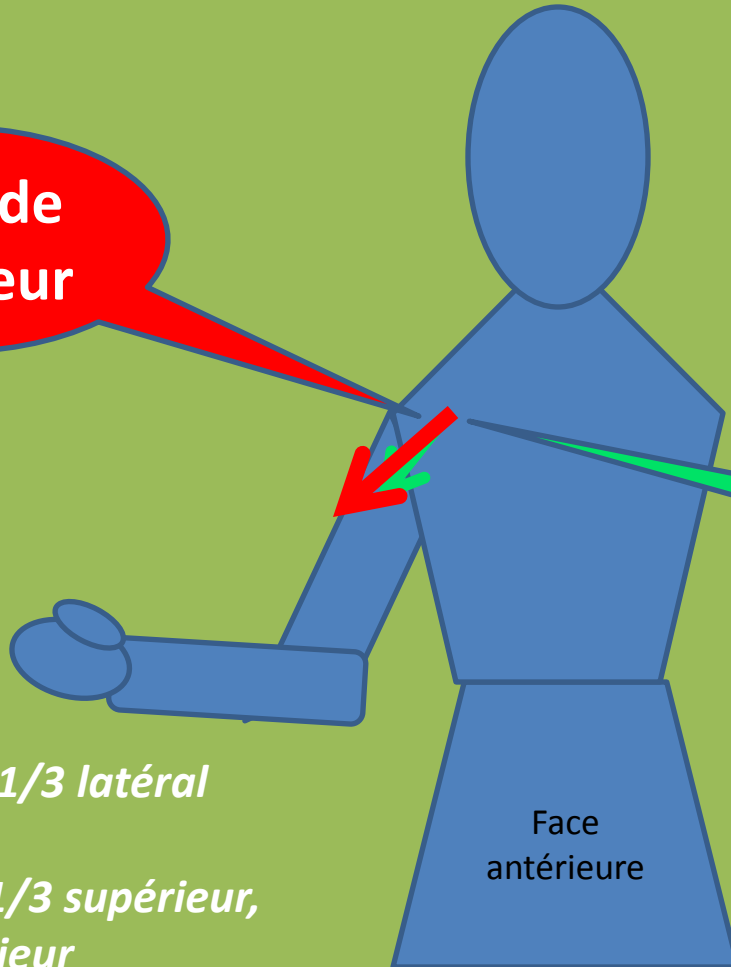
L'Epaule

*Montage iconographique: S. Blanc, ergothérapeute
Données anatomiques: «Evaluation clinique de la fonction
musculaire» M. Lacôte, A.M. Chevalier, A. Miranda, J.P. Bleton*

Antépulsion de l'épaule



Deltoïde antérieur



Coraco-brachial

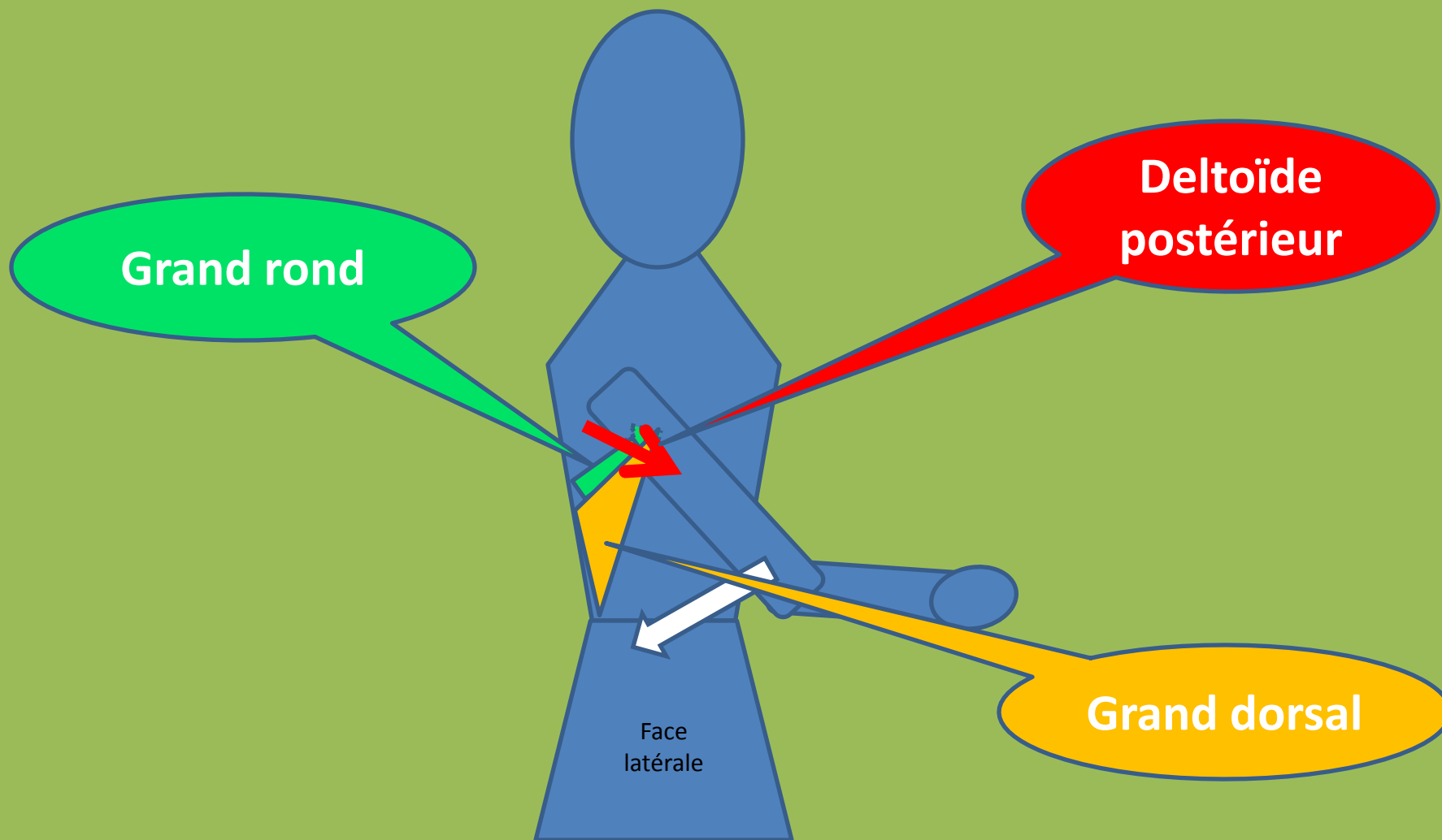
O: Clavicule 1/3 latéral

T: humérus 1/3 supérieur, bord antérieur

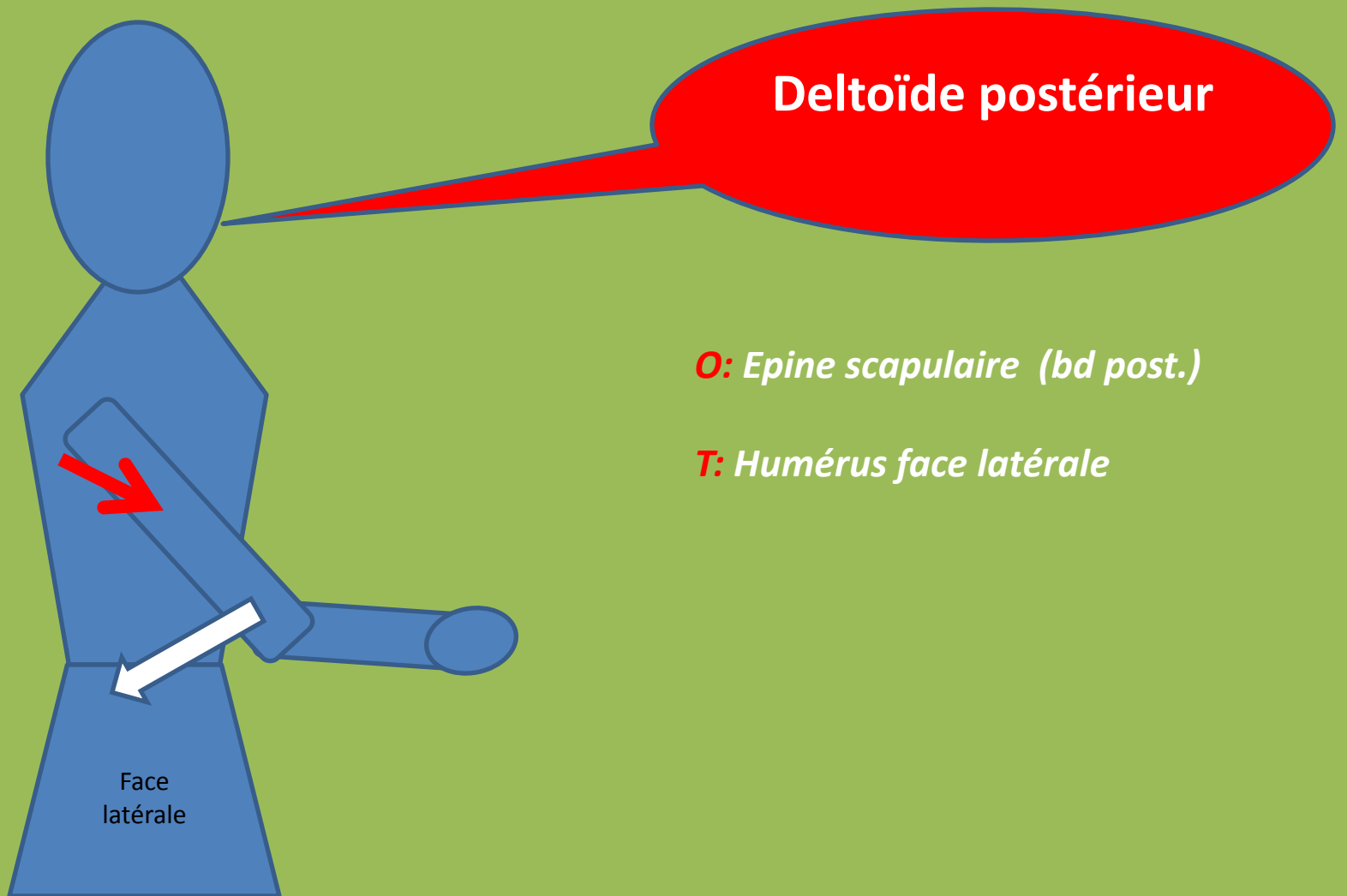
O: Coracoïde

T: Humérus, face médiane, 1/3 supérieur

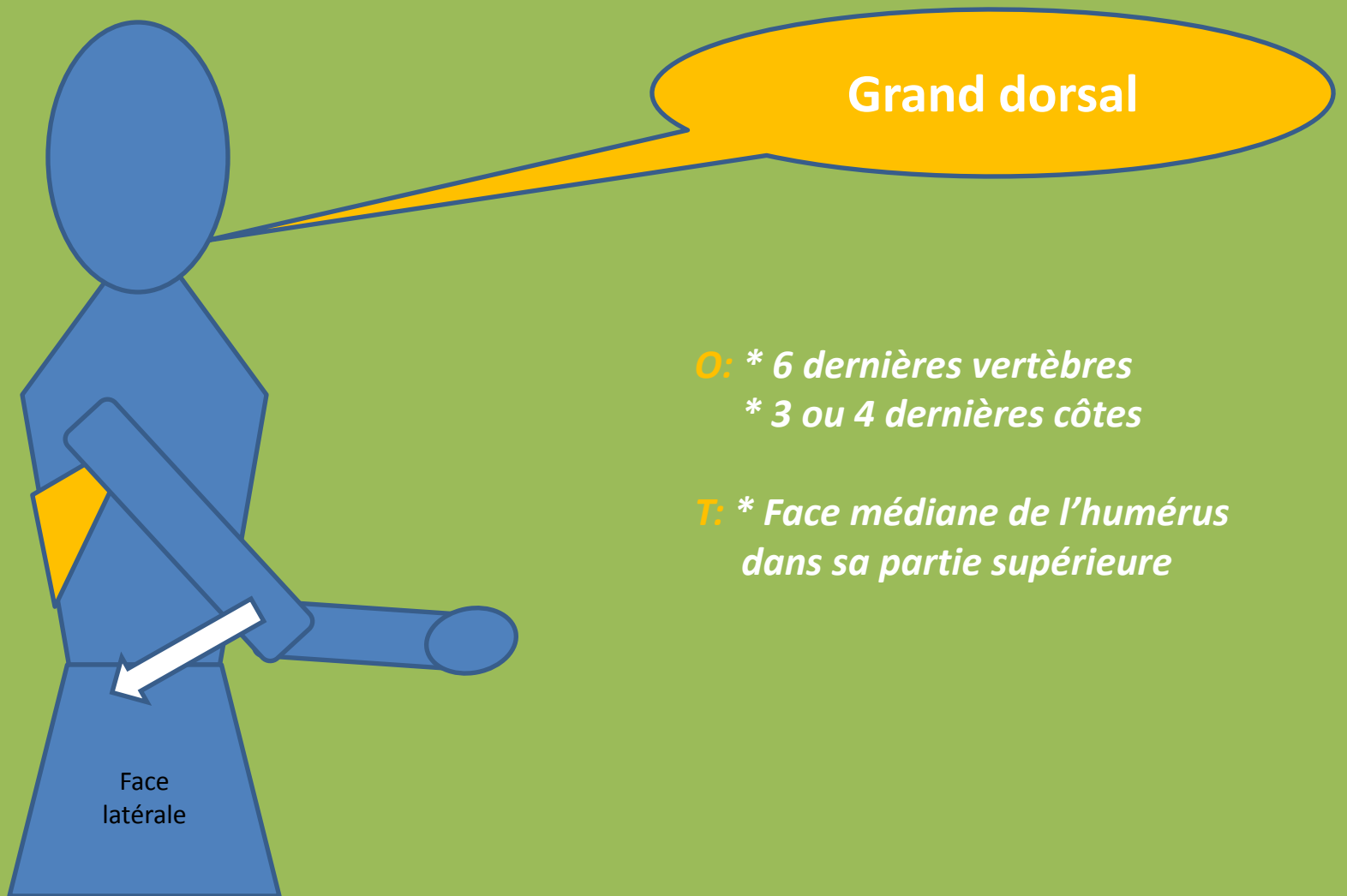Rétropulsion de l'épaule



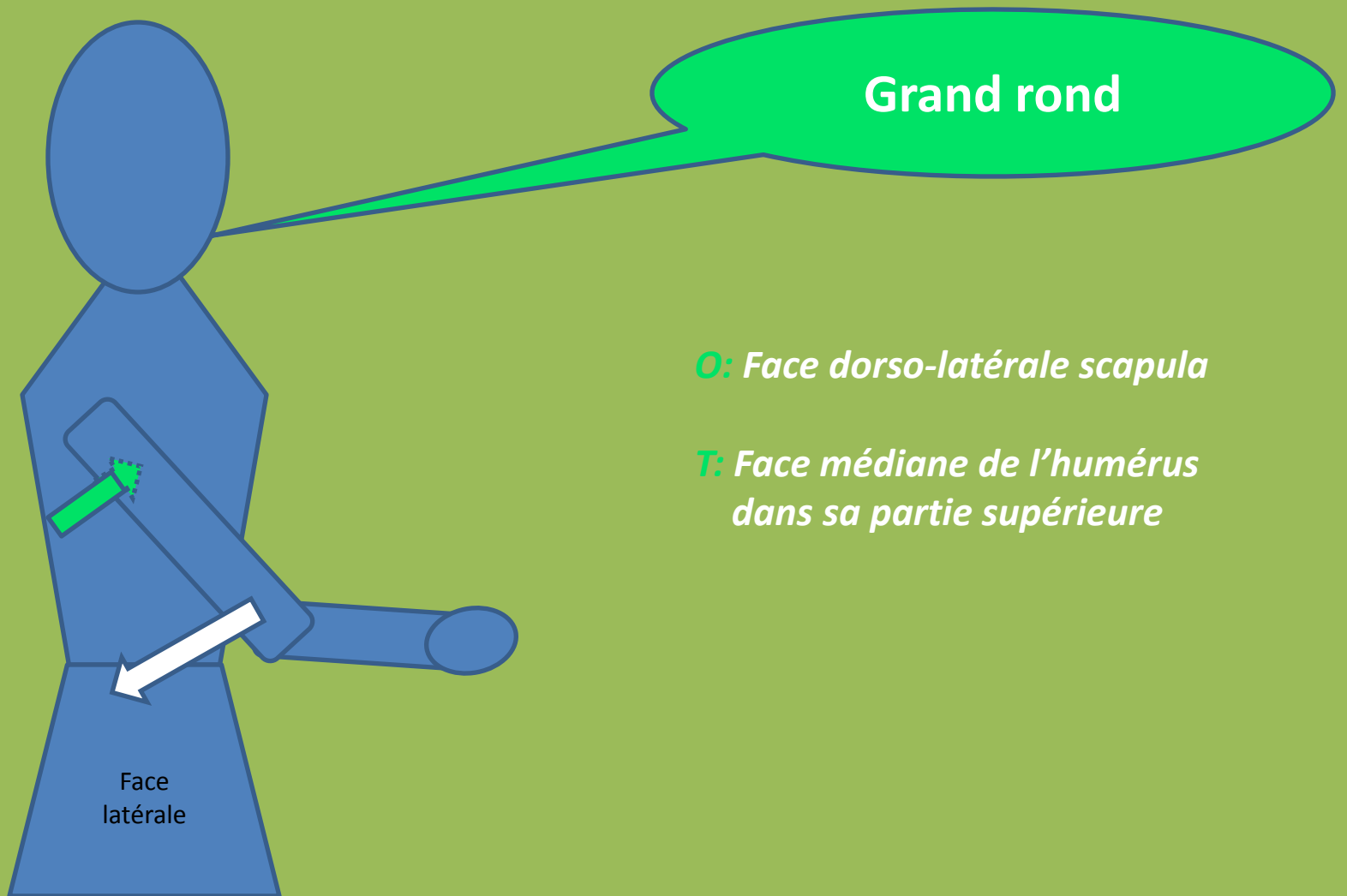
Rétropulsion de l'épaule



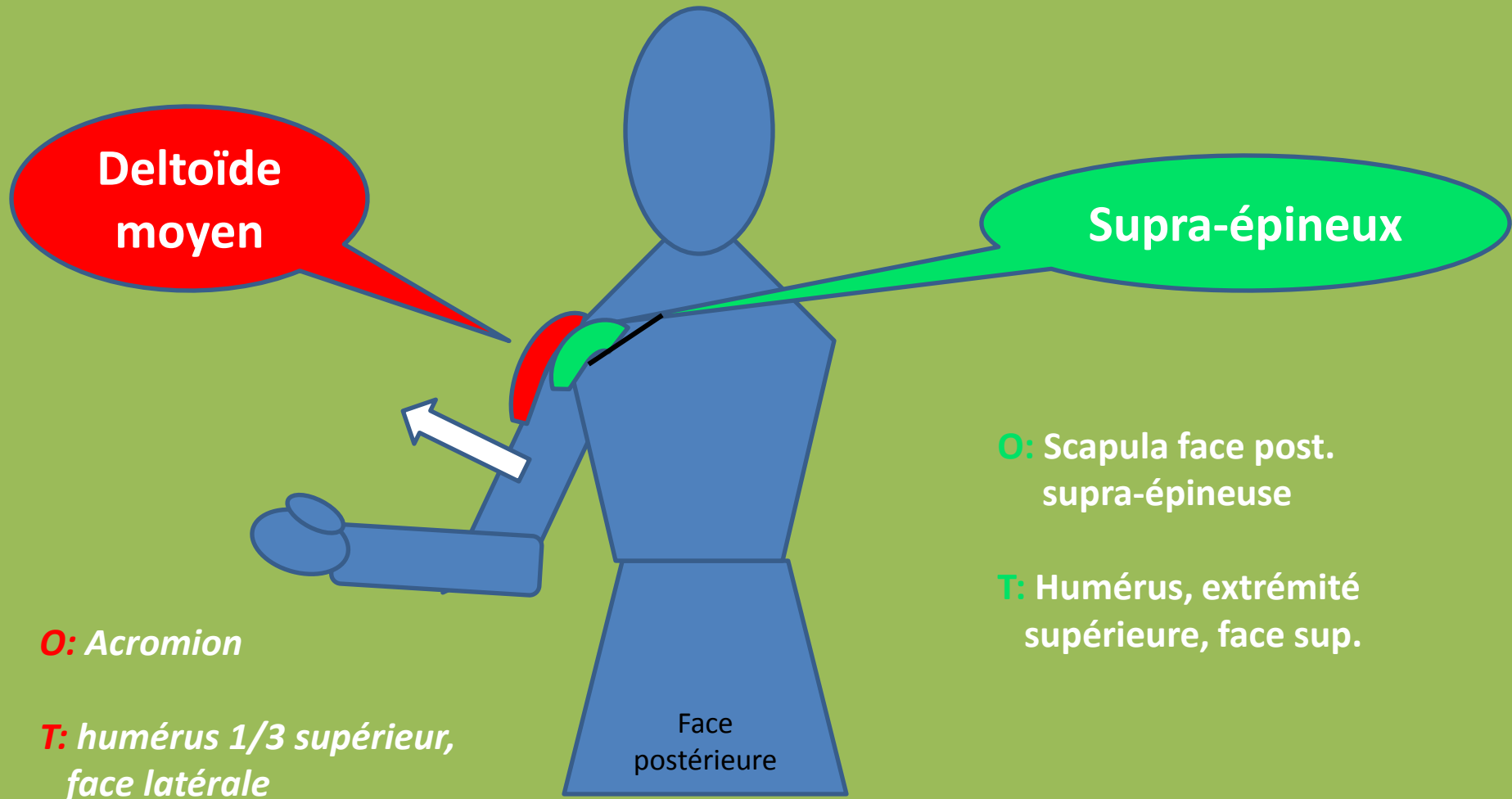
Rétropulsion de l'épaule



Rétropulsion de l'épaule



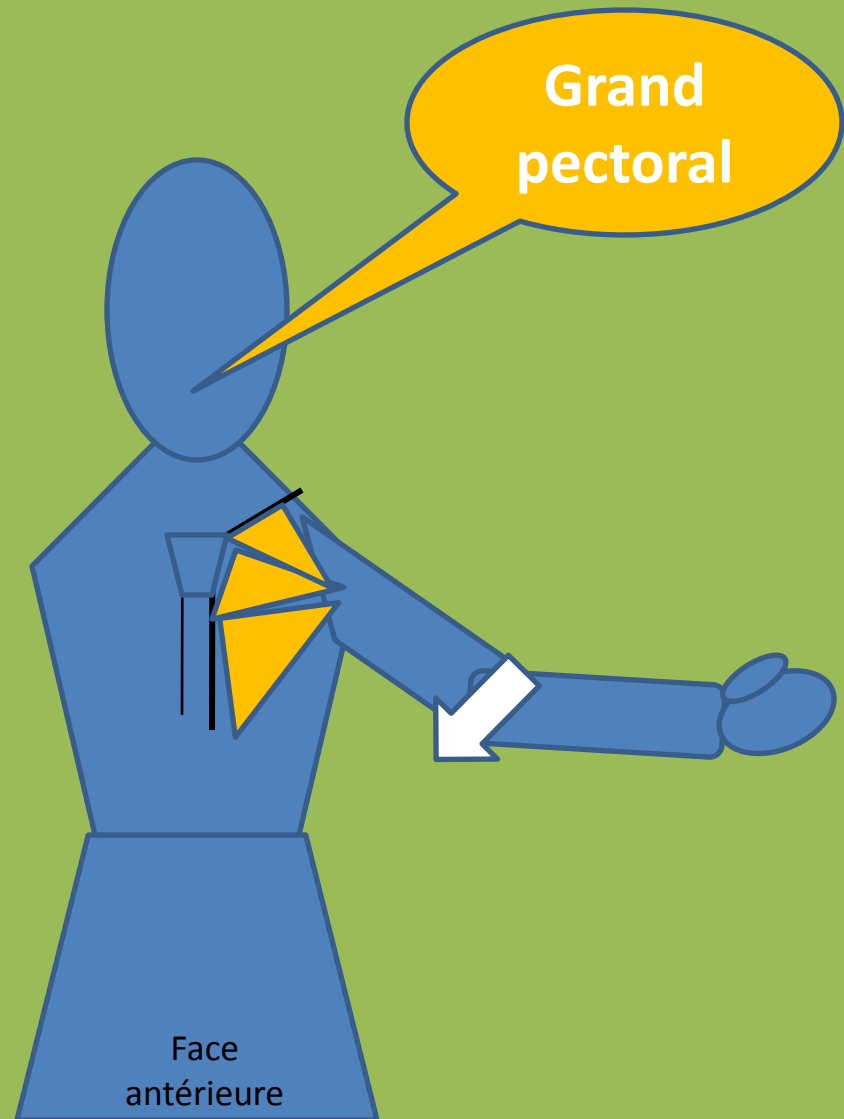Abduction de l'épaule



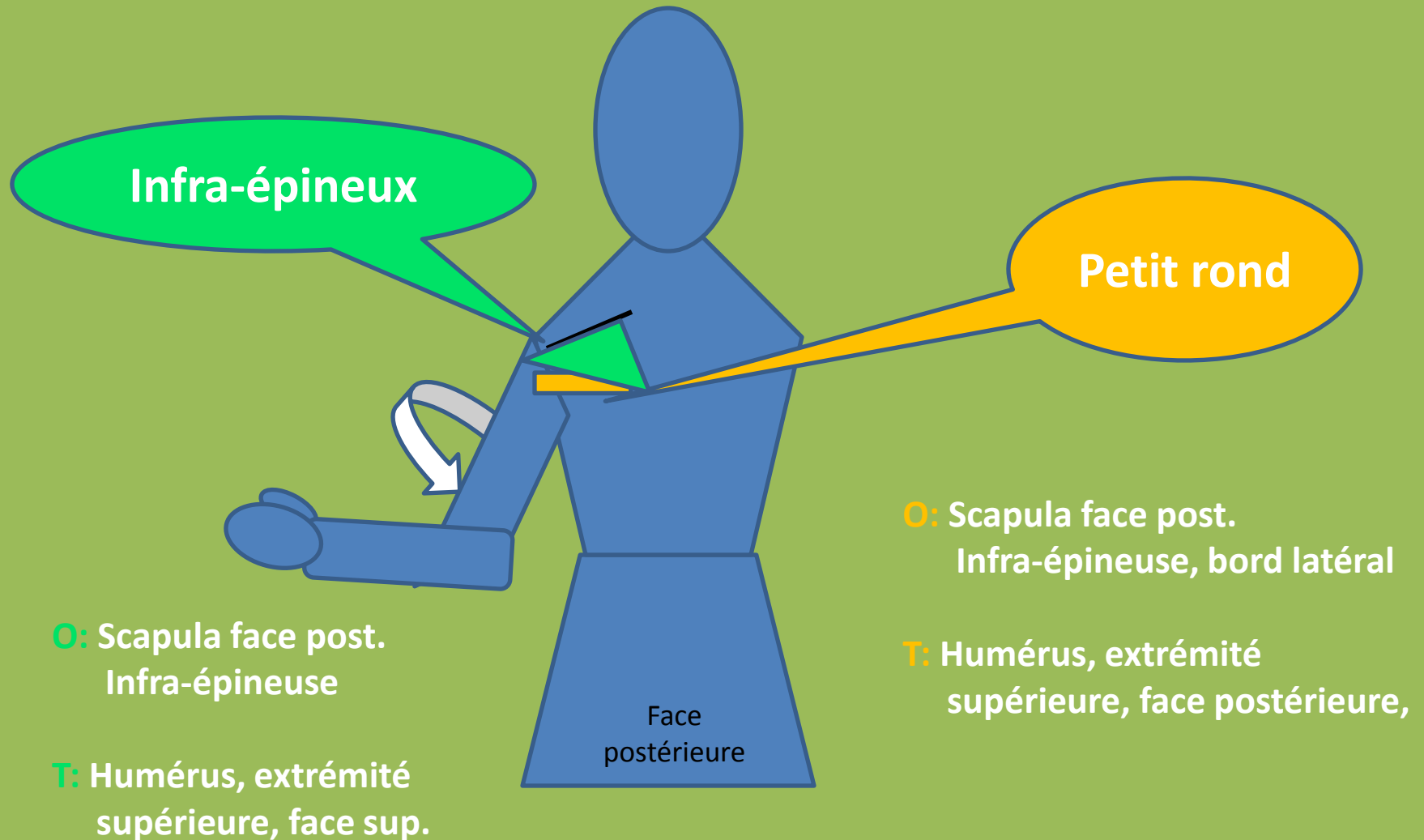
Adduction de l'épaule

O: * Clavicule
* Sternum
* 5 ou 6 premiers cartilages costaux

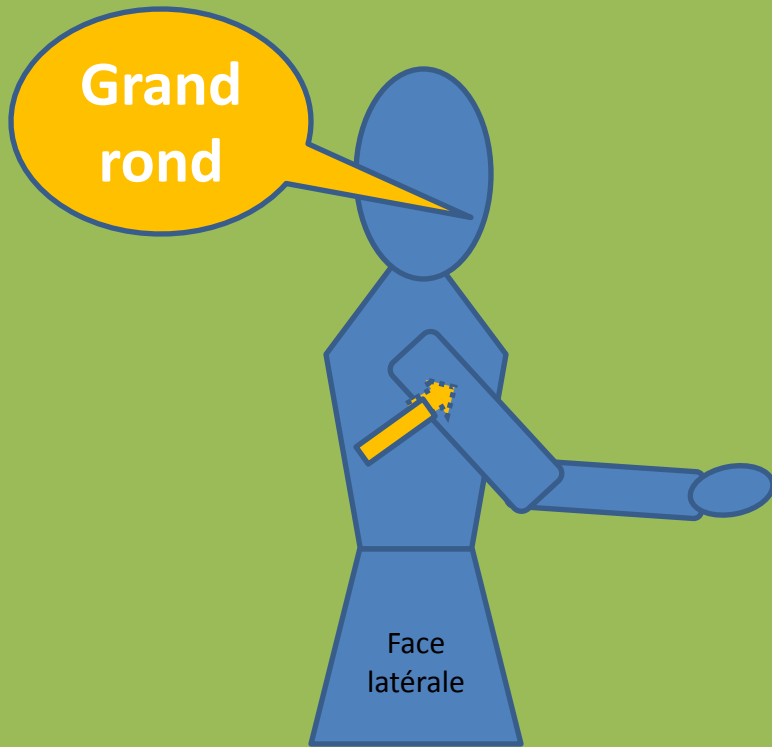
T: Humérus, 1/3 supérieur,
Face médiane



Rotation latérale de l'épaule

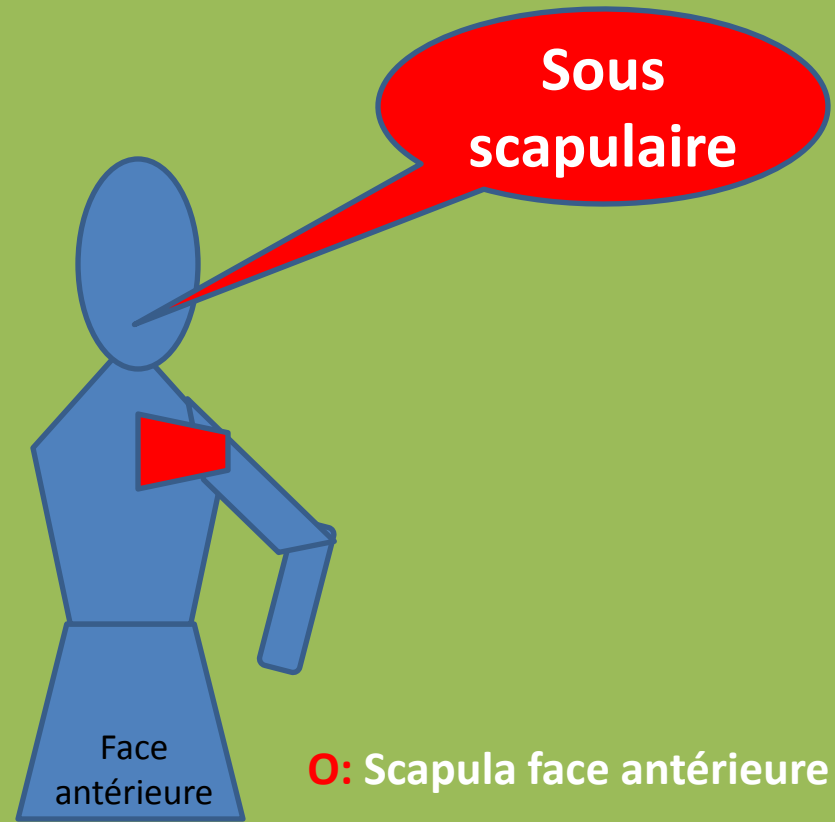


Rotation médiane de l'épaule



O: Face dorso-latérale scapula

T: Face médiane de l'humérus dans sa partie supérieure



O: Scapula face antérieure

T: Humérus extrémité sup.